


# INCONTINENZA FECALE LE INDAGINI DIAGNOSTICHE: come, quando e perchè




L'incontinenza fecale comporta il non controllo dell'evacuazione



si nasce incontinenti

si diventa continenti

non si invecchia incontinenti

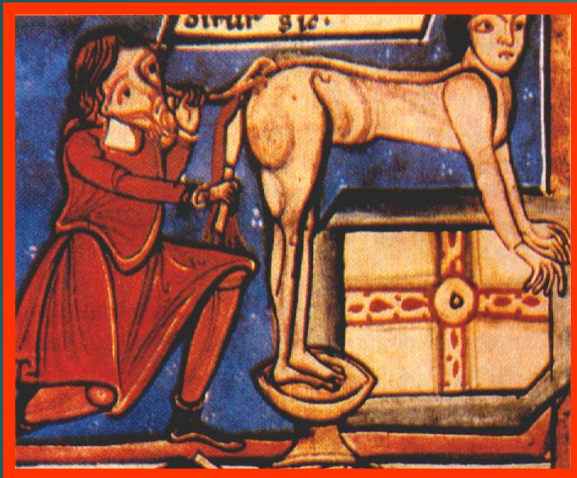

*incontinenza*



regressione infantile e  
emarginazione sociale

## Diagnostica strumentale



- ▷ anamnesi
- ▷ esame obiettivo
- ▷ Colonscopia
- ▷ ecografia sfinteriale
- ▷ RMN
- ▷ manometria ano-rettale
- ▷ defecografia
- ▷ elettromiografia

## ANAMNESI



- ▶ familiarità
- ▶ traumi
- ▶ pregressi interventi chirurgici
- ▶ violenze

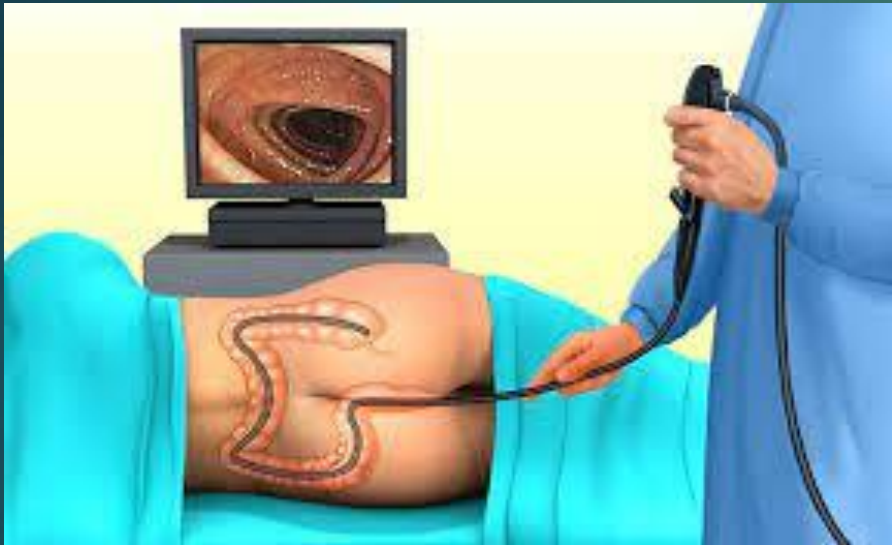

# ESAME OBIETTIVO



- ▶ ispezione perineo e ano
- ▶ tono anale a riposo e in contrazione
- ▶ patologie anali:
  - prolasso
  - ragadi
  - emorroidi
  - neoplasie

## COLONSCOPIA



Esclusione presenza patologie  
colo-rettali associate

Diagnostica strumentale

# ECOGRAFIA SFINTERIALE

Con sonda 3D

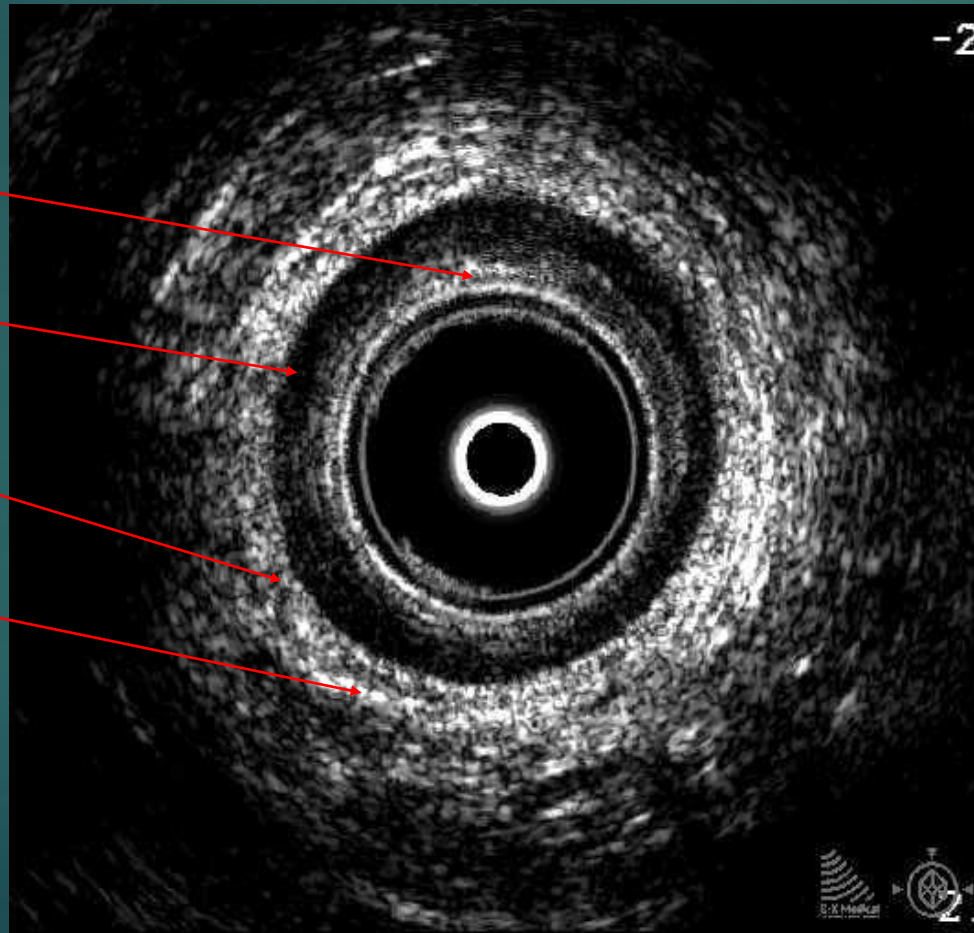


mucosa/s.mucosa

sfintere interno

sfintere esterno

m. longitudinale

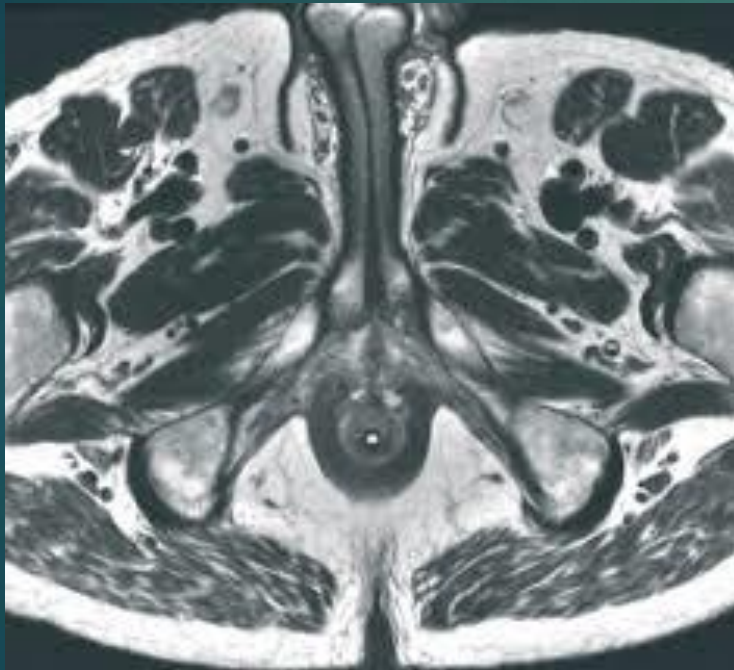
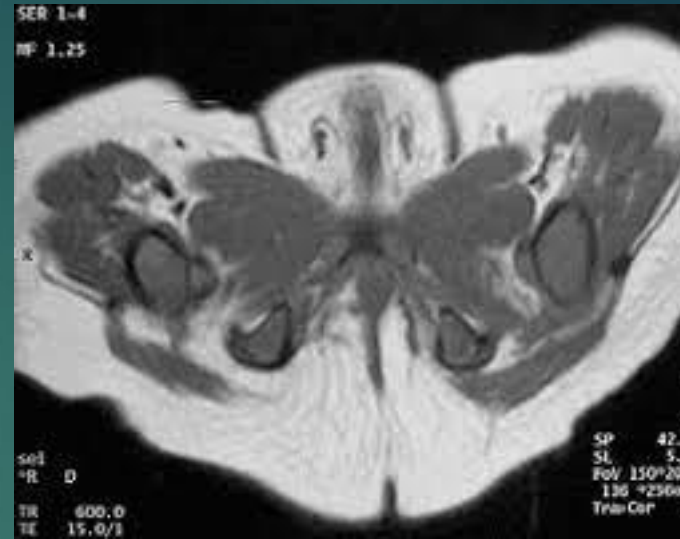

- ▷ Integrità degli sfinteri
- ▷ Eventuali patologie  
(ascessi, fistole, prolassi)



## Diagnostica strumentale

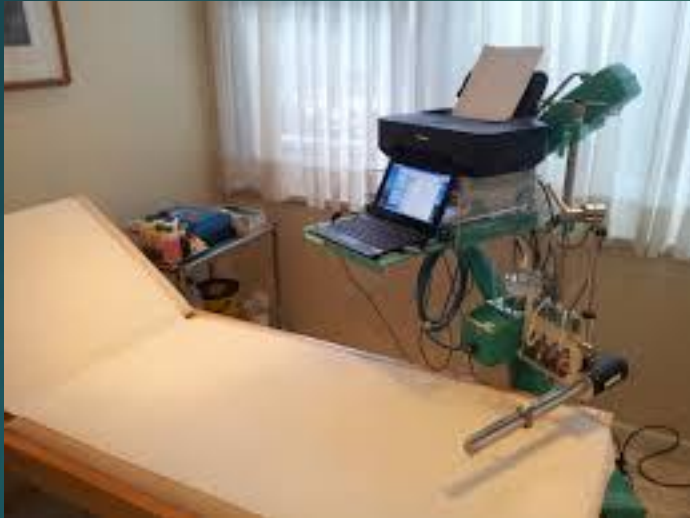### RMN PERINEALE



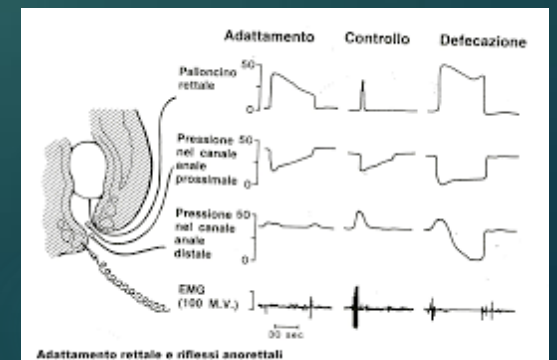
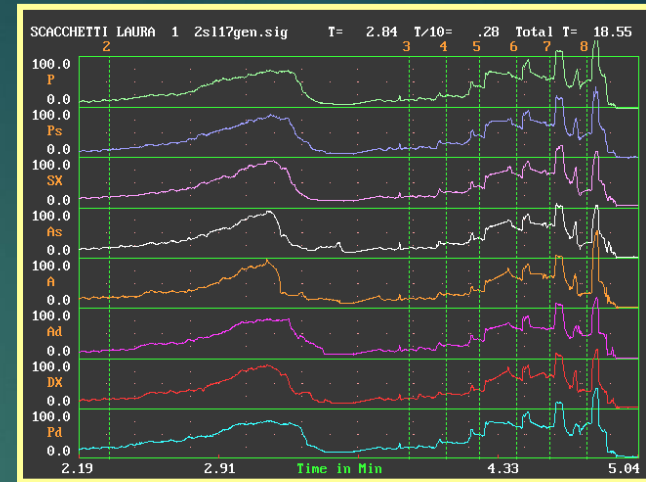
- ▷ Integrità degli sfinteri
- ▷ Eventuali patologie  
(ascessi, fistole, prolassi)

# Diagnostica strumentale

## MANOMETRIA ANO-RETTALE



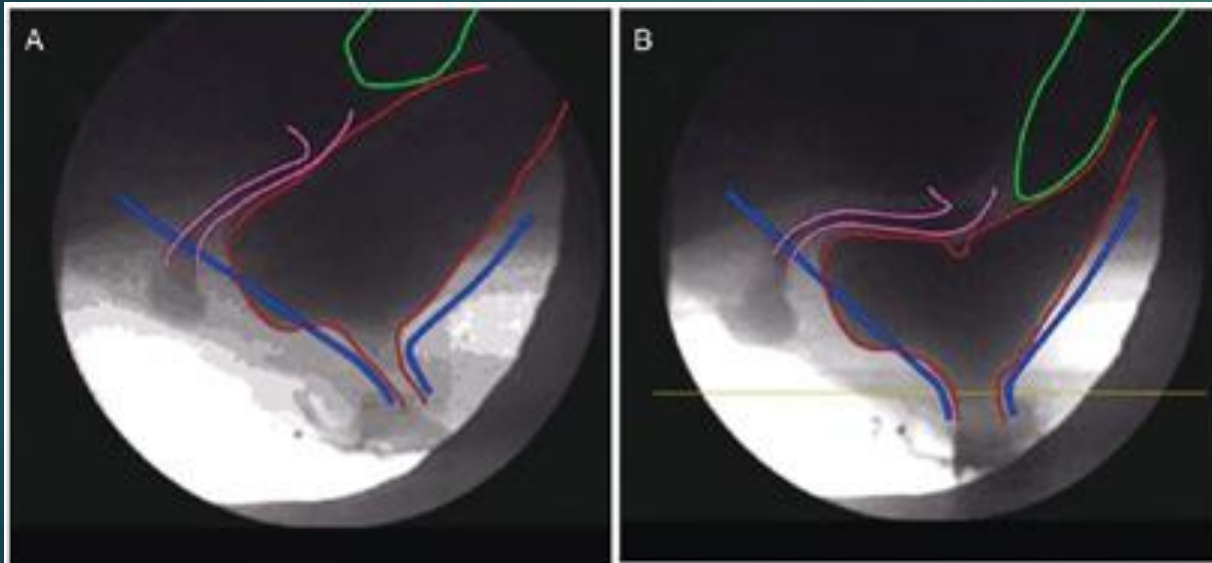
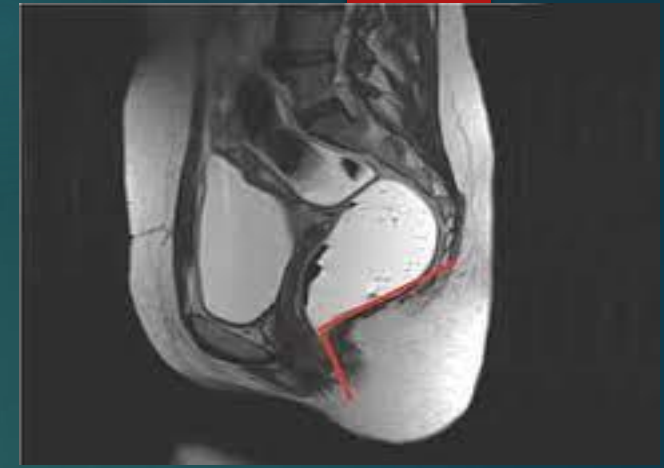- ▶ tono anale a riposo e in contrazione volontaria (CV)
- ▶ compliance rettale
- ▶ R.I.R.A. (Riflesso Inibitorio Retto Anale)



Adattamento rettale e riflessi anorettali

## Diagnostica strumentale

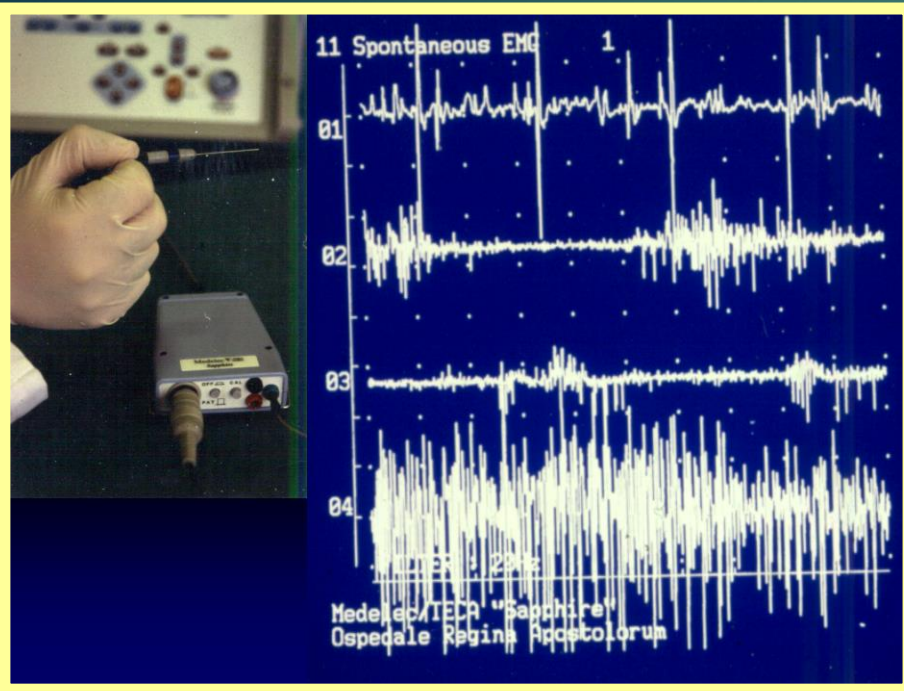
# DEFECOGRAFIA o RMN DEFECOGRAFIA



- ▶ tono anale a riposo e in contrazione volontaria (CV)
- ▶ compliance rettale
- ▶ R.I.R.A. (Riflesso Inibitorio Retto Anale)



## ELETTROMIOGRAFIA

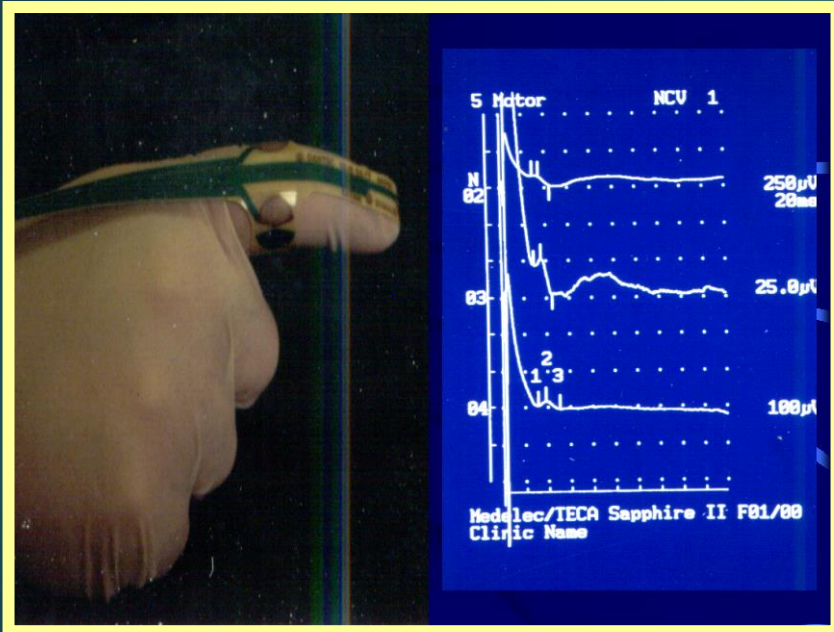


- ▶ Viene misurata l'attività dei PUM (potenziali di unità motoria), sia a riposo che durante l'attività volontaria e riflessa per una valutazione qualitativa e quantitativa dell'innervazione delle fibre muscolari. Si possono evidenziare quadri di **denervazione acuta o cronica**, totale o parziale e di **reinnervazione**, nonché di fornire una valutazione della **capacità funzionale dell'unità motoria**.
- ▶ Trova indicazioni ridotte rispetto al passato soppiantata dall'uso più routinario della diagnostica ultrasonografica nei pazienti con incontinenza. Può avere ancora indicazione nei quadri di **incontinenza sfinterica** ove sia presente una patologia primitiva o secondaria di origine muscolare o del secondo motoneurone.



## Diagnostica strumentale

# LATENZA DEL PUDENDO - PNMTL



► il tempo che intercorre tra l'applicazione di uno stimolo e l'inizio della corrispondente risposta muscolare dovuta all'attivazione di un motoneurone.

● In campo colo proctologico ha perso progressivamente di indicazioni



Associazione  
Tecnico-Scientifica  
di Stomatoterapia  
e Riabilitazione  
del Pavimento Pelvico

4<sup>o</sup> CONGRESSO BIENNALE  
È TUTTO UN ALTRO AIOSS  
RIMINI • 26-29 OTTOBRE 2023



**GRAZIE  
PER L'ATTENZIONE  
E...  
CONTINUE A BATTERE  
LE MANI**

**....se volete!!!**

Salus Hospital  
Reggio Emilia



I.R.C.C.S. Policlinico  
San Donato  
Gruppo San Donato